

# Ecografía temprana 2D y Doppler en mola hidatiforme: presentación de un caso clínico

Early ultrasound 2D and Doppler in hydatidiform mole:  
presentation of a clinical case

Oscar A. Bonilla-Sepúlveda MD<sup>1</sup>,  
Lina M. Corrales-Santa MD<sup>2</sup>

**Resumen:** la mola hidatiforme es una patología obstétrica rara, con una presentación clínica que amerita hacer un correcto uso de las pruebas diagnósticas disponibles, especialmente el ultrasonido y el Doppler, de forma temprana en la gestación, en pacientes asintomáticas, para establecer el diagnóstico y la clasificación adecuada y oportuna, lo que va a mejorar favorablemente el pronóstico. El tratamiento de elección es la evacuación uterina y el seguimiento estricto de los niveles de  $\beta$ -hCG. En este manuscrito se presenta el caso de una paciente de 21 años de edad, primigestante, con 10+4 semanas de amenorrea no confiable, quien consultó a la Clínica del Prado (Medellín, Colombia) por diagnóstico ecográfico de mola. Se utilizó como fuente primaria de información del caso la historia clínica y se realizó una búsqueda de la literatura relacionada, con el uso de las palabras clave "mole" e "hydatiform" en las bases de datos Medline, vía PubMed y Clinical Key, publicada entre 2011 y 2016, en inglés y español, para complementar el manuscrito.

**Palabras clave:** mola hidatiforme, gonadotropina coriónica, ultrasonografía, ultrasonografía Doppler.

**Bonilla-Sepúlveda OA, Corrales-Santa LM.** Ecografía temprana 2D y Doppler en mola hidatiforme: presentación de un caso clínico. *Medicina & Laboratorio* 2017; 23: 585-592.

<sup>1</sup> Médico, especialista en Ginecología y Mastología. Docente posgrado, UniRemington. Medellín, Colombia. Correo electrónico: oscaralejandrobbonilla@gmail.com

<sup>2</sup> Médica, residente de Ginecología y Obstetricia, UniRemington. Medellín, Colombia.  
Conflicto de intereses: los autores declaran que no tienen conflicto de intereses.

*Medicina & Laboratorio* 2017; 23: 585-592

Módulo 21 (Casos Clínicos), número 21. Editora Médica Colombiana S. A. 2017.

Recibido el 12 de noviembre de 2017; aceptado el 14 de diciembre de 2017.

La descripción de la enfermedad trofoblástica gestacional fue hecha por primera vez por De Vega en 1564 [1], pero fue hasta 1889 que Saenger hace la primera clasificación de esta condición, en la que se distinguen tres tipos de neoplasias: el sarcoma decidual, el sarcoma deciduo-celular y las formas intersticiales destructivas [2]. En 1980 Surwit y Hammond propusieron, desde el punto de vista pronóstico y terapéutico, clasificarla como mola hidatídica (que puede ser parcial o completa, generalmente de evolución benigna), mola invasiva, coriocarcinoma y tumor del sitio placentario (de comportamiento maligno) [3].

La enfermedad trofoblástica gestacional corresponde a una proliferación anormal de las células trofoblásticas de la placenta humana que, en común, produce una hipersecreción de la gonadotropina coriónica humana (hCG), excepto en el caso del tumor del sitio placentario que produce lactógeno placentario (hPL). Ambas hormonas sirven como marcadores tumorales de progresión o persistencia de la enfermedad [4].

La mola hidatiforme se ha definido histológicamente como parcial o completa. La forma completa es la más común; esta surge de la fecundación de un óvulo desprovisto de cromosomas maternos, con la posterior duplicación del ADN paternal o la disomía uniparental, 46XX, y no presenta ningún tejido fetal [5,6]. La mola parcial es más inusual; se forma por la fecundación de un óvulo sano por dos espermatozoides, lo que resulta en un cariotipo triploide 69XXY, 69XXX, 69YY, que por lo general contiene tejido embrionario [7-11]. A nivel histopatológico la mola hidatiforme completa surge de las vellosidades

trofoblásticas y se caracteriza por hiperplasia, con apariencia hidrópica y vasos sanguíneos anormales. Por el contrario, en la mola parcial la hidropesía de las vellosidades y la hiperplasia trofoblástica es irregular y focal [12].

La incidencia de la mola hidatiforme varía de un caso por cada 1.000 embarazos en Estados Unidos a cuatro casos por cada 1.000 embarazos en las mujeres hispanas. La forma parcial es la más frecuente [13]. La edad es el principal factor de riesgo para este padecimiento, donde las mujeres menores de 20 años y las mayores de 40 años tienen una alta probabilidad de sufrirla [14].

Clínicamente, las formas de la mola hidatiforme se diferencian en el modo de presentación, los hallazgos del laboratorio y el pronóstico. La mola completa se presenta usualmente con sangrado vaginal (84%), aumento del tamaño uterino (50%) y niveles altos de  $\beta$ -hCG (50%), considerablemente mayores a los esperados para la edad gestacional (por lo general más de 100.000 mUI/mL). La mola incompleta se presenta como un aborto incompleto, sin aumento uterino ni niveles elevados de  $\beta$ -hCG [11]. Por su parte, la presencia de hipertensión inducida por el embarazo o hipertensión gestacional durante el primer trimestre del embarazo sugiere el diagnóstico de mola hidatiforme [15-17].

Desde el punto de vista clínico es importante el estadiaje de la mola hidatiforme propuesto por la Federación Internacional de Ginecología y Obstetricia (FIGO): I, cuando la enfermedad está confinada al útero; II, cuando la enfermedad se extiende fuera del útero pero se encuentra limitada a las estructuras del aparato genital;

III, cuando la enfermedad se extiende fuera del útero hacia los pulmones, con o sin afectación de las estructuras del aparato genital, y IV, cuando presenta otras localizaciones metastásicas [18].

El tratamiento de las molas se realiza mediante evacuación por legrado. El seguimiento con niveles de  $\beta$ -hCG en suero se recomienda a las 48 horas después de la evacuación, cada una a dos semanas, mientras estén elevados, y mensualmente durante seis meses después de que los niveles de  $\beta$ -hCG vuelvan a la normalidad [19,20]. En cuanto a la enfermedad trofoblástica gestacional el tratamiento con quimioterapia está indicado en los casos en los que las cifras de  $\beta$ -hCG a los seis meses después de la evacuación persisten elevadas, o cuando se diagnosticó por histopatología un coriocarcinoma [12].

El objetivo de este manuscrito es presentar un caso clínico con cuadro subclínico y enfoque diagnóstico y terapéutico exitoso, hasta un año de seguimiento, de mola hidatiforme.

## Reporte de caso

Paciente de 21 años, grávida: 1, paridad: 0, aborto: 0 (G1P0A0). Fecha de última menstruación no confiable, amenorrea de 10+4 semanas, raza mestiza, con estudios de secundaria completos y estudios técnicos, soltera. La paciente no presenta antecedentes patológicos de importancia, niega cirugías previas, fumar y consumir alcohol u otras drogas, y planifica con anovulatorios orales.

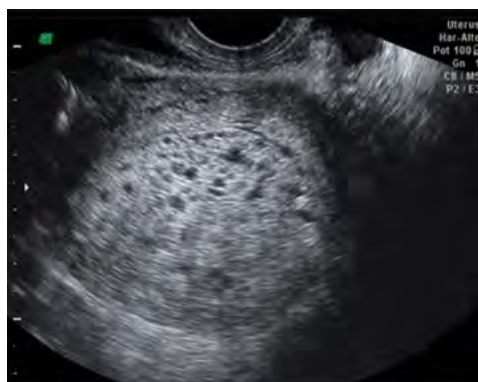La paciente consultó en diciembre de 2015 a la Clínica del Prado, institución privada y centro de referencia obstétrica de la ciu-

dad de Medellín (Colombia), por alteración en el resultado del examen de ecografía transvaginal realizada el día anterior, donde se reportaba una gestación molar, útero gestante con múltiples vesículas en su interior (relacionadas con la gestación molar), espesor de la cavidad uterina de 32 mm y útero en anteversión. En la consulta la paciente niega dolor abdominal, pérdidas vaginales, náuseas o vómito. En general, se encuentra una paciente asintomática desde el inicio del embarazo, a pesar del diagnóstico ecográfico.

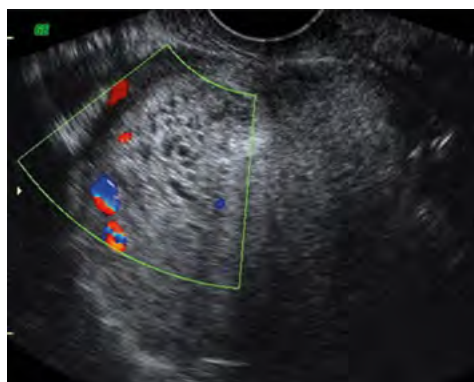
En el examen físico presenta un peso de 58 kg, talla de 1,57 m, presión arterial de 110/60 mmHg, presión arterial media de 76 mmHg, frecuencia cardiaca de 78 latidos/min, frecuencia respiratoria de 18 respiraciones/min. La paciente no había iniciado el control prenatal. Su hemoclasificación era A+. Se observaron: mamas normales, sistema cardiopulmonar normal, abdomen blando, depresible, sin masas ni megalias, genitales externos normales. Al tacto vaginal se encontró: cuello posterior cerrado, útero en anterversión de 10 cm y anexos normales.

Se le ordenaron diversos paraclínicos los cuales presentaron los siguientes resultados:

Gonadotropina coriónica humana subunidad beta ( $\beta$ -hCG) cuantitativa al ingreso: 119,680 mUI/mL, rayos X de tórax: normal, y ecografía transvaginal: gestación molar, útero de 78 x 56 x 46 mm, endometrio heterogéneo de 40 mm, con imagen ecográfica en «panal de abejas», ovarios normales sin quistes tecaluteínicos (véase **figura 1**). La evaluación con Doppler color mostraba flujo vascular de baja resistencia a la periferia de la masa (véase **figura 2**). Alanina



**Figura 1.** Ecografía transvaginal que muestra la cavidad uterina ocupada por imagen en panel de avejas.



**Figura 2.** Ecografía transvaginal en modo Doppler color que muestra vascularización periférica del tejido trofoblástico.

aminotransferasa: 28 U/L, aspartato aminotransferasa: 20 U/L, lactato deshidrogenasa: 325 U/L, creatinina: 0,55 mg/dL, hormona estimulante de la tiroides (TSH): 2,66 mIU/L, hemoglobina: 13,2 g/dL, hematocrito: 39,5 g/dL, leucocitos: 5.050/mL, neutrófilos: 5%, linfocitos: 40 % y plaquetas: 239.000/mL.

Posteriormente, se procede al traslado de la paciente para hospitalización para realizar la maduración cervical con misoprostol, en dosis de 800  $\mu$ g vía vaginal, y para el posterior curetaje, el cual permitió obtener abundante cantidad de restos ovulares, con aspecto en racimo de uvas, los cuales se enviaron a estudio histopatológico; no se envió cariotipo. El procedimiento no presentó complicaciones, por lo que la paciente fue dada de alta a las 48 horas del ingreso.

Se realizó revisión a la semana siguiente, en la que la paciente refiere que se siente bien y tranquila. Al examen físico se encontró escaso sangrado vaginal, no fétido. En la ecografía transvaginal se observó: cuello posterior, largo y duro, orificio cer-

vical externo cerrado y sangrado muy escaso. El reporte de patología indicó mola hidatiforme completa. La  $\beta$ -hCG se negativizó a las tres semanas. Se continuó con el seguimiento con  $\beta$ -hCG mensual durante seis meses, la cual permaneció negativa. La paciente permanece asintomática, sin requerir nuevas ecografías para el seguimiento.

## Discusión

La ecografía es el método de elección para el diagnóstico de mola hidatiforme. La forma completa se presenta típicamente en la ecografía como un útero agrandado, cavidad endometrial heterogénea y varias imágenes lacunares hidrópicas en su interior, en las que no se identifica embrión, con la apariencia de «tormenta de nieve» o «racimo de uvas», los cuales se encontraron en el presente caso. Estos hallazgos ecográficos son poco específicos y se pueden confundir con restos ovulares, son más frecuentes a mayor edad gestacional y no siempre están presentes en el primer trimestre; además, se presentan de forma similar a un aborto retenido [21].

En el presente caso se describe como el diagnóstico precoz, en el primer trimestre, permitió el tratamiento temprano, e impactó de forma positiva en la evolución de la enfermedad.

La tasa de detección ecográfica global de mola hidatiforme oscila entre el 34% y el 56%, según estudios previos [22-24]. Canto-Rivera y colaboradores (2011) [25], en un estudio retrospectivo realizado en 59 pacientes con sospecha de mola hidatiforme, encontraron una tasa de detección ecográfica global alrededor del 80%, sin diferencias significativas en la capacidad de detección de la mola completa frente a la parcial. Una dificultad que presentó la ecografía radicó en la existencia, no despreciable, de molas no detectables (falsos negativos = 20,4%) que, de no ser realizado el estudio histológico, pasarían desapercibidas y complicarían posiblemente el pronóstico de las pacientes. Por ello, el estudio ecográfico se debe complementar con la medición de los niveles séricos hormonales de  $\beta$ -hCG, el Doppler y el estudio histopatológico recomendado para todos los abortos. De forma contraria, años atrás, Fowler y colaboradores (2006) [24], al igual que Kirk y colaboradores (2007) [26], plantearon que la ecografía es poco sensible y específica para la detección de la enfermedad trofoblástica gestacional e identifica menos del 50% de todas las molas hidatiformes.

Por su parte, el Doppler color es una herramienta moderna que, en los hallazgos ecográficos usuales en modo B, ayuda al diagnóstico de la enfermedad trofoblástica gestacional, en la que se aprecia un flujo vascular de baja resistencia dentro de la masa y, en especial, de la periferia a la decida, indicativo de un marcado aumento

de la vascularización como resultado de la neoangiogénesis [6,9,10]. El Doppler también es de utilidad en el diagnóstico diferencial de la mola hidatiforme de la mola invasiva, en la que se evidencia adelgazamiento del miometrio, imágenes focales hiperecogénicas e irregulares dentro del miometrio, rodeada de áreas hipoeecogénicas con flujo Doppler periférico e índices de pulsatilidad bajos en las arterias espirales del útero [10].

La mola parcial se presenta clásicamente con cambios quísticos en menor grado asociadas a un feto anormal [27]; ecográficamente, se debe establecer diagnóstico diferencial con la displasia del mesénquima placentario, el coriocarcinoma y el hematoma placentario. La displasia del mesénquima placentario es una anomalía vascular rara a nivel placentario, caracterizada por placentomegalia y vesículas en forma de uva que aparecen como áreas hipoeecogénicas en la ecografía [28]. Por otra parte, los quistes ováricos tecluteínicos grandes se pueden ver en hasta en el 30% al 50% de los casos de mola hidatiforme, secundarios a los niveles elevados de la  $\beta$ -hCG [29].

La incidencia de persistencia de la enfermedad trofoblástica gestacional, después de la evacuación quirúrgica de una mola completa con feto, es considerablemente mayor en comparación con la de una mola parcial con feto (10% al 28% frente 3% al 5%) [30,31]. El riesgo de dicha persistencia es independiente de si se termina o se continúa con la gestación. Asimismo, alrededor del 15% al 25% de las mujeres con mola completa no tratada tendrán una enfermedad trofoblástica gestacional persistente [32]. La probabilidad de que la enfermedad persista después de la evacuación

de una mola hidatiforme completa aumenta en las pacientes con evidencia de crecimiento trofoblástico marcado (niveles de  $\beta$ -hCG preevacuación mayores a 100.000 mUI/mL), excesivo crecimiento uterino (similar a más de 20 semanas de gestación) y quistes tecaluteínicos que midan más de 6 cm de diámetro [11].

En general, entre el 80% y el 85% de los embarazos molares siguen un curso benigno y sin recurrencias locales ni metástasis, entre el 15% y el 20% son invasivos y solo alrededor del 3% al 5% desarrollan neoplasia trofoblástica gestacional con lesiones metastásicas [33].

## Conclusión

La mola hidatiforme es una complicación obstétrica poco frecuente. La evaluación ecográfica temprana de la gestación en pacientes asintomáticas es importante para establecer el diagnóstico y la clasificación de la mola hidatiforme, las cuales mejoran favorablemente el pronóstico. El tratamiento de elección de esta enfermedad es la evacuación uterina y el seguimiento estricto de los niveles de  $\beta$ -hCG.

## Bibliografía

1. **de Vega C.** De utero hydropse. Liber de arte medici. Lyon, Francia; 1564: 659.
2. **Hertig AT, Mansell H.** Tumors of the female sex organs. Part 1. Hydatiform mole and choriocarcinoma. Atlas of Tumor Pathology. Washington D.C., Estados Unidos: Armed Forces Institute of Pathology; 1956: 62-63.
3. **Weed JC, Jr., Hammond CB.** Cerebral metastatic choriocarcinoma: intensive therapy and prognosis. *Obstet Gynecol* 1980; 55: 89-94.
4. **Kurman RJ, Young RH, Norris HJ, Main CS, Lawrence WD, Scully RE.** Immunocytochemical localization of placental lactogen and chorionic gonadotropin in the normal placenta and trophoblastic tumors, with emphasis on intermediate trophoblast and the placental site trophoblastic tumor. *Int J Gynecol Pathol* 1984; 3: 101-121.
5. **Fisher RA, Newlands ES.** Gestational trophoblastic disease. Molecular and genetic studies. *J Reprod Med* 1998; 43: 87-97.
6. **Kanne JP, Lalani TA, Fligner CL.** The placenta revisited: radiologic-pathologic correlation. *Curr Probl Diagn Radiol* 2005; 34: 238-255.
7. **Wagner BJ, Woodward PJ, Dickey GE.** From the archives of the AFIP. Gestational trophoblastic disease: radiologic-pathologic correlation. *Radiographics* 1996; 16: 131-148.
8. **Lawler SD, Fisher RA, Dent J.** A prospective genetic study of complete and partial hydatidiform moles. *Am J Obstet Gynecol* 1991; 164: 1270-1277.
9. **Elsayes KM, Trout AT, Friedkin AM, Liu PS, Bude RO, Platt JF, et al.** Imaging of the placenta: a multimodality pictorial review. *Radiographics* 2009; 29: 1371-1391.
10. **Harris RD, Cho C, Wells WA.** Sonography of the placenta with emphasis on pathological correlation. *Semin Ultrasound CT MR* 1996; 17: 66-89.
11. **Lurain JR.** Gestational trophoblastic disease I: epidemiology, pathology, clinical presentation and diagnosis of gestational trophoblastic disease, and management of hydatidiform mole. *Am J Obstet Gynecol* 2010; 203: 531-539.
12. **Seckl MJ, Sebire NJ, Berkowitz RS.** Gestational trophoblastic disease. *Lancet* 2010; 376: 717-729.
13. **Drake RD, Rao GG, McIntire DD, Miller DS, Schorge JO.** Gestational trophoblastic disease among Hispanic women: a 21-year hospital-based study. *Gynecol Oncol* 2006; 103: 81-86.
14. **Scucces María G, Castejón Olivar C.** Lesiones predictivas de malignidad en la membrana basal de mola hidatidiforme. *Rev Obstet Ginecol Venez* 2006; 66: 154-161.
15. **Berkowitz RS, Goldstein DP.** Chorionic tumors. *N Engl J Med* 1996; 335: 1740-1748.
16. **Goldstein DP, Berkowitz RS.** Current management of complete and partial molar pregnancy. *J Reprod Med* 1994; 39: 139-146.
17. **Jain KA.** Gestational trophoblastic disease: pictorial review. *Ultrasound Q* 2005; 21: 245-253.
18. **Berkowitz RS, Goldstein DP.** Current management of gestational trophoblastic diseases. *Gynecol Oncol* 2009; 112: 654-662.

19. **Committee on Practice Bulletins-Gynecology ACoG, Gynecologists.** ACOG Practice Bulletin #53. Diagnosis and treatment of gestational trophoblastic disease. *Obstet Gynecol* 2004; 103: 1365-1377.
20. **Dresang LT.** A molar pregnancy detected by following beta-human chorionic gonadotropin levels after a first trimester loss. *J Am Board Fam Pract* 2005; 18: 570-573.
21. **Jauniaux E.** Ultrasound diagnosis and follow-up of gestational trophoblastic disease. *Ultrasound Obstet Gynecol* 1998; 11: 367-377.
22. **Sebire NJ, Rees H, Paradinas F, Seckl M, Newlands E.** The diagnostic implications of routine ultrasound examination in histologically confirmed early molar pregnancies. *Ultrasound Obstet Gynecol* 2001; 18: 662-665.
23. **Johns J, Greenwold N, Buckley S, Jauniaux E.** A prospective study of ultrasound screening for molar pregnancies in missed miscarriages. *Ultrasound Obstet Gynecol* 2005; 25: 493-497.
24. **Fowler DJ, Lindsay I, Seckl MJ, Sebire NJ.** Routine pre-evacuation ultrasound diagnosis of hydatidiform mole: experience of more than 1000 cases from a regional referral center. *Ultrasound Obstet Gynecol* 2006; 27: 56-60.
25. **Canto Rivera MJ, Cano Bachs S, Palau Capdevila J, Girvent Vilarmau M, Ojeda Pérez F.** Sensibilidad de la ecografía transvaginal en el diagnóstico de la mola hidatiforme de primer trimestre. *Prog Obstet Ginecol* 2011; 54: 501-505.
26. **Kirk E, Papageorghiou AT, Condous G, Bottomley C, Bourne T.** The accuracy of first trimester ultrasound in the diagnosis of hydatidiform mole. *Ultrasound Obstet Gynecol* 2007; 29: 70-75.
27. **Naumoff P, Szulman AE, Weinstein B, Mazer J, Surti U.** Ultrasonography of partial hydatidiform mole. *Radiology* 1981; 140: 467-470.
28. **Vaisbuch E, Romero R, Kusanovic JP, Erez O, Mazaki-Tovi S, Gotsch F, et al.** Three-dimensional sonography of placental mesenchymal dysplasia and its differential diagnosis. *J Ultrasound Med* 2009; 28: 359-368.
29. **Abramowicz JS, Sheiner E.** Ultrasound of the placenta: a systematic approach. Part I: Imaging. *Placenta* 2008; 29: 225-240.
30. **Gupta K, Venkatesan B, Kumaresan M, Chandra T.** Early Detection by Ultrasound of Partial Hydatidiform Mole With a Coexistent Live Fetus. *WMJ* 2015; 114: 208-211; quiz 212.
31. **Bruner DI, Pritchard AM, Clarke J.** Uterine rupture due to invasive metastatic gestational trophoblastic neoplasm. *West J Emerg Med* 2013; 14: 444-447.
32. **Gudmundsson S, Dubiel M, Sladkevicius P.** Placental morphologic and functional imaging in high-risk pregnancies. *Semin Perinatol* 2009; 33: 270-280.
33. **Lurain JR.** Gestational trophoblastic disease II: classification and management of gestational trophoblastic neoplasia. *Am J Obstet Gynecol* 2011; 204: 11-18.

**Abstract:** *the hydatidiform mole is a rare obstetric pathology, with a clinical presentation that requires the correct use of available diagnostic tests, especially ultrasound and Doppler, early in the pregnancy, in asymptomatic patients, to establish an adequate and timely diagnosis and classification, which will improve the prognosis favorably. The treatment of choice is uterine evacuation and strict monitoring of  $\beta$ -hCG levels. In this manuscript it's presented the case of a 21-year-old, primigestante patient, with 10 + 4 weeks of unreliable amenorrhea, who consulted to the Clinica del Prado (Medellín, Colombia) for ultrasound diagnosis of mola. The clinical history was used as primary source of information of the case and it was made a search of the related literature with the use of the key words "mole" and "hydatiform" in the Medline databases, via PubMed and Clinical Key, published between 2011 and 2016, in English and Spanish, to complement the manuscript.*

**Key words:** *Hydatidiform mole, chorionic gonadotropin, ultrasonography, Doppler Ultrasonography.*

Creemos en los sueños  
de todos los colombianos  
que llevan en la **sangre**  
confianza



 **Laboratorio  
Clínico  
Hematológico** ®

**Sede Principal Poblado**  
Carrera 43C No. 5-33  
**Toma de Muestras Sandiego**  
Centro Comercial Sandiego,  
Torre Norte, piso 10, No.1034  
Medellín

**Teléfono 4444 200**